

Definitionen zur Beurteilung des Tierzustandes von

Legehennen

(Stand 19.09.15)

Bei frisch eingestellten Junghennen Schema „Küken und Junghennen“ benutzen. Wenn nicht zur Hand Definition „bei Junghennen beachten“

Zur Beurteilung des Tierzustandes sollten mindestens 50 Tiere aus verschiedenen Bereichen des Stalles (am besten durch Fangen im Fanggitter oder/ und in Gitterboxen) möglichst zufällig aufgenommen werden. Diese werden nacheinander an insgesamt 7 Körperregionen mit den Noten 0 (keine Schäden), 1 (leichte Schäden) und 2 (schwere Schäden) beurteilt und gewogen.


Ist der zu beurteilende Zustand genau im Grenzbereich zwischen den Noten wird immer die bessere Note vergeben (z.B. zwischen 1 und 2, dann wird die Note 1 vergeben – nach der Regel: „Im Zweifelsfall für den Angeklagten“. Somit werden nicht mehr Schäden registriert als tatsächlich vorhanden sind. Zusätzliche Notizen oder eine zweite Note in Klammern sowie Fotos sind als weitere Informationsquelle immer hilfreich.

Es muss darauf geachtet werden, dass ausreichend Licht (am besten Tageslicht) vorhanden ist. Ist dies nicht der Fall muss eine extra Lampe oder eine gute Kopflampe eingesetzt werden.

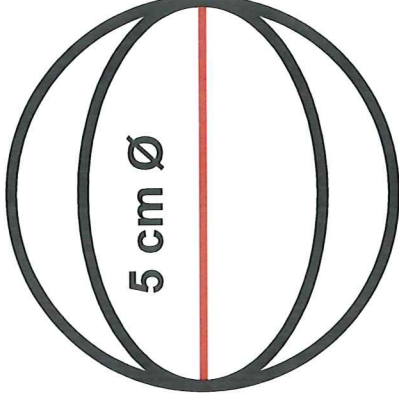
- Bei der Beurteilung des Gefieders wird die Größe der nackten Hautareale beurteilt, indem das Gefieder weg gestrichen wird.
- Hier muss beurteilt werden, ob das nackte Areal an seiner größten Ausdehnung größer oder kleiner 5 cm im Durchmesser beträgt. Auf der rechten Seite ist daher ein Durchmesser von 5 cm maßstabgetreu dargestellt.
- Insbesondere am Übergang vom Rücken in den Bürzel/Schwanzbereich und an der Kloake und Bürzelunterseite muss das Gefieder immer weg gestrichen werden, um eventuelle kleine Verletzungen an Haut oder Federfollikeln zu sehen.
- Als Pickverletzungen und Wunden werden alle Verletzungen der Haut gewertet (eine Blutkruste muss nicht immer vorhanden sein).



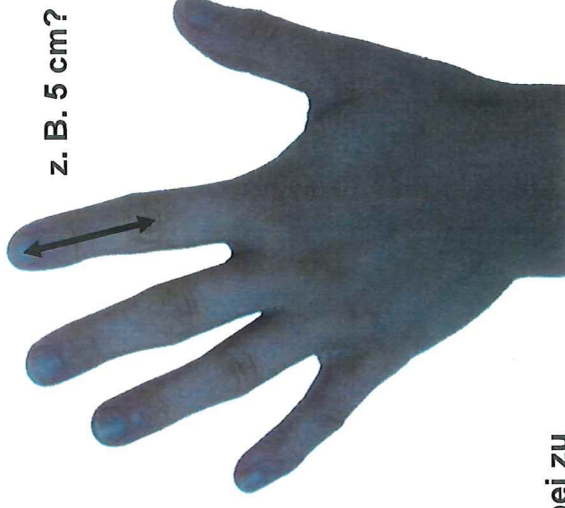1 cm Ø



z. B. 1cm?



5 cm Ø



z. B. 5 cm?

Um das Maß immer dabei zu haben sollte an der eigenen Hand bestimmt werden wie lang 1 bzw. 5 cm sind.















MTool ©


Die Tiere werden aufgenommen und die verschiedenen Körperregionen werden in der folgenden Reihenfolge beurteilt:





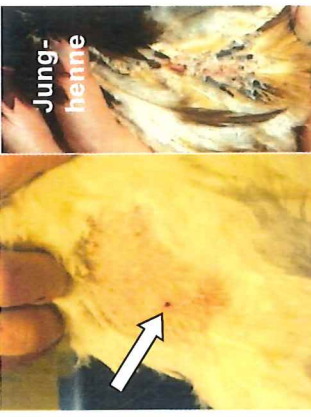

<ol style="list-style-type: none">1. Weichteile des Kopfes von beiden Seiten2. Hals alle Seiten, Halskragengefedern ohne unteren Kropfbereich3. Rücken/Schwanz von oben4. Legebauch/Kloake von hinten incl. Bürzelunterseite			
<ol style="list-style-type: none">5. Brustbein von unten fühlen6. Fußballen von unten (der Fußballen mit der höheren Note wird gewertet)7. Zehen von oben (beide Zehen werden gemeinsam gewertet)			






Anschließend werden die Tiere gewogen und das Gewicht auf 10 g genau angegeben, z.B. 1,95 kg.


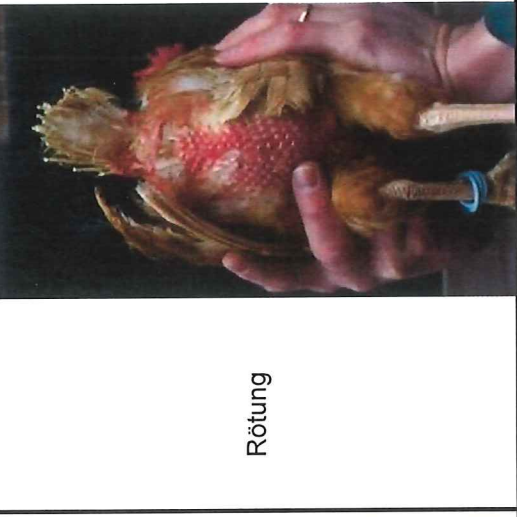




Definitionstabellen zur Beurteilung des Tierzustandes

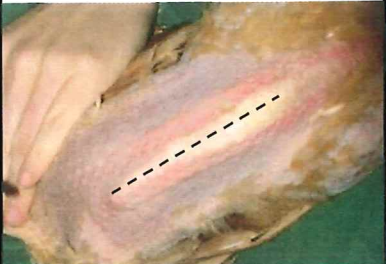
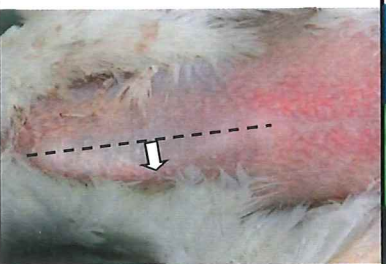
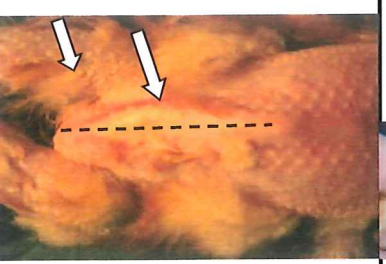





1	Note	0	1	2
Kopf beide Seiten	Schnabel- zustand bei gekürzten Schnäbeln	Intakt, Schnabel- schluss möglich 	Schnabel- spitze verändert, überlang 	Ober-oder Unterschnabel deutlich kürzer oder bei Schnabelschluss Öffnung zu erkennen 
	Schnabel- zustand	Rund, abgeschliffen	spitz , scharfkantig, überlang 	eingerrissen, abgebrochen 
	Augen	klar 	geschwollen 	trüb 
	Kammfarbe	rot (siehe Farbkarte) 	blass (siehe Farbkarte) 	bläuliche Bereiche zusätzlich mit 2 benoten (z.B. hier 1 für blass und 2 für blau 1/2) 
	Verletzungen alle Weichteile	weniger 3 kleine Verletzungen (Gewebe zerstört oder Blutverkrustet) 	3 und mehr kleine Verletzungen (Gewebe zerstört oder Blutverkrustet) 	mind. eine Verletzung größer als 2 mm (Gewebe zerstört oder Blutverkrustet) 
	Atemwegs- infektionen	kein Atemgeräusch	Atemgeräusch	röcheln

2	Hals alle Seiten, Halskragenfedern ohne unteren Kropfbereich	2	1	2
	<p>Note</p> <p>Gefiederzustand (Ober- und Unterseite)</p>	<p>0</p> <p>keine Beschädigung der Federn, (höchstes einzelne Federn beschädigt) vollständige Befiederung (höchstens einzelne fehlende Federn)</p>	<p>1</p> <p>beschädigte Federn (deformiert bzw. abgebrochen), eine oder mehr federlose Stellen unter 5 cm Ø</p>	<p>2</p> <p>mindestens eine federlose Stelle größer 5 cm Ø</p> 
	Kropf	keine auffällige Veränderung	vergrößerter Kropf, weich	vergrößerter Kropf, hart

3	Note	0	1	2
Rücken / Schwanz oben	verkotet	<p>Gefieder/ Haut komplett sauber</p>	<p>Kotreste sichtbar (Verfärbung)</p>	<p>großflächigere Kotreste mit Verklebungen der Federn</p>
	<p>Gefieder-zustand</p>	<p>keine Beschädigung der Federn, (höchstes einzelne Federn beschädigt), vollständige Befiederung (höchstens einzelne fehlende Federn)</p> 	<p>beschädigte Federn (deformiert bzw. abgebrochen), eine oder mehr federlose Stellen unter 5 cm Ø</p> 	<p>mindestens eine federlose Stelle größer 5 cm Ø</p> 
	<p>Verletzungen</p>	<p>keine punktförmigen Pickverletzungen und keine Wunden</p> 	<p>weniger 3 kleine Pickverletzungen bei Junghennen: beschädigte blutgefüllte Federfollikel (s. rechts unten)</p> 	<p>3 oder mehr Pickverletzungen oder mindestens 1 Wunde größer 1 cm Ø bei Junghennen: Verletzung/en der Haut (unabhängig von der Größe)</p> 

4	<p>Legebauch/ Kloake hinten inkl. Bürzelunterseite</p>	<p>Note</p>	<p>0</p>	<p>keine Beschädigung der Federn, (höchstens einzelne Federn beschädigt), vollständige Befiederung (höchstens einzelne fehlende Federn)</p>		<p>1</p>	<p>beschädigte Federn (deformiert / abgebrochen), eine oder mehr federlose Stellen unter 5 cm Ø</p>		<p>2</p>	<p>mindestens eine federlose Stelle größer 5 cm Ø</p>		<p>3 oder mehr Pickverletzungen oder mindestens 1 Wunde größer 1 cm Ø bei Jungghennen: Verletzung/en der Haut (unabhängig von der Größe)</p>	<p>großflächigere Kotreste mit Verklebungen der Federn</p>
		<p>Verletzungen</p>	<p>0</p>	<p>keine punktförmigen Pickverletzungen und keine Wunden</p>		<p>weniger 3 kleine Pickverletzungen bei Jungghennen: beschädigte blutgefüllte Federfollikel</p>	<p>1</p>	<p>2</p>	<p>3 oder mehr Pickverletzungen oder mindestens 1 Wunde größer 1 cm Ø bei Jungghennen: Verletzung/en der Haut (unabhängig von der Größe)</p>	<p>großflächigere Kotreste mit Verklebungen der Federn</p>			
		<p>verkotet</p>	<p>0</p>	<p>Gefieder/ Haut komplett sauber</p>		<p>1</p>	<p>Kotreste sichtbar (Verfärbung)</p>	<p>2</p>	<p>großflächigere Kotreste mit Verklebungen der Federn</p>	<p>großflächigere Kotreste mit Verklebungen der Federn</p>			

5	Legebauch/ Kloake hinten	Note	Legedarm-entzündungen nicht bei Junghennen	0	keine Rötung 	1	Rötung 	2	Rötung und weißer schmieriger Ausfluss 
	Kloakenvorfall nicht bei Junghennen		keine Veränderungen an der Kloake 		Kloake nicht mehr ganz geschlossen, teilweise inneres Gewebe zu sehen 		Kloakenvorfall 		N = Nicht-Leger, legt keine oder noch keine Eier - nur ein Finger passt zwischen die Legehöcker, kein Legebauch vorhanden
	Legetätigkeit		L = Leger - zwei Finger passen locker zwischen die Legehöcker, Legebauch gut ausgebildet		R = Rückgang der Legetätigkeit – oft passen zwei Finger zwischen die Legehöcker, Kloake oft leicht verkleinert, Legebauch zurückgebildet				
	Waren bei der Beurteilung Ektoparasiten sichtbar?		0 = nein	F = Federlinge, L = Läuse, M = Milben, nicht klar um was es sich handelt =1 siehe Anhang					

6	Note	0	1	2
Brustbein		<p>Brustbein gerade, höchstens kleine Abweichung von der Mittellinie, keine Eindellungen, kein Bruch fühlbar</p> 	<p>deutliche Abweichung von der Mittellinie höchstens kleine Eindellungen, kein deutlicher Bruch fühlbar</p> 	<p>Bruch deutlich fühlbar, starke Eindellung oder/und Kallusbildung (meist einseitig), oft zusätzlich Abweichung von der Mittellinie</p> 
		Fußballen-Zustand (der Fußballen mit der höheren Note)	<p>intakte Haut, höchstens leichte Veränderungen der Hautpapillen</p> 	<p>Fußballengeschwür ohne oder mit leichter Schwellung (von oben nicht sichtbar)</p> 
Füße Zehen-Verletzungen (beide Füße)		<p>keine</p> 	<p>weniger 3 kleine Verletzungen</p> 	<p>3 oder mehr kleine Verletzungen und/oder eine größere Wunde (tiefer gehendes Gewebe, amputierte Zehen)</p> 

Tierzustand / Legehennen		Blatt:	Betrieb:	Stall:	Abteil:	Gruppengröße:																						
Körperregion	MTC	Datum:							Beurteiler:							Eingriffe am Schnabel: kupt <input type="radio"/> IR <input type="radio"/> Anzahl												
Tiernummer	1	2	3	4	5	6	7	8	9	10	11	12	13	14	15	16	17	18	19	20	21	22	23	24	25	0	1	2
Kopf	Schnabelzustand																											
	Augen																											
	Kammfarbe																											
	Verletzungen																											
	Atemwegsinfektionen																											
Hals	Gefiederzustand																											
	Kropf																											
Rücken oben	verkotet																											
	Gefiederzustand																											
	Verletzungen																											
Legebauch/Kloake	Gefiederzustand																											
	Verletzungen																											
	Durchfall																											
	Entzündungen																											
	Kloakenvorfall																											
	Legetätigkeit																											
Ektoparasiten sichtbar																												
Brustbein																												
Füße	Fußballen																											
	Verletzungen Zehen																											
Gewicht (kg, z.B. 1,97)																												